MedikCase

Система самостоятельной подготовки к аккредитации

ТОЛЬКО ДЛЯ ЛИЧНОГО ИСПОЛЬЗОВАНИЯ

Неонатология

Высшее образование | DOCX · PDF | Задач: 2 | Вопросов: 24

Сформировано: 21.11.2026, 08:58 МСК

ВАЖНАЯ ИНФОРМАЦИЯ ПЕРЕД НАЧАЛОМ

1 Материалы предназначены для одного покупателя

Используйте файлы только для личной подготовки. Не передавайте их третьим лицам, не публикуйте, не размещайте в открытом доступе и не перепродавайте полностью или частично.

2 Источник материалов - ФМЗА

Вопросы и ситуационные задачи получены только из опубликованных материалов Методического центра аккредитации специалистов.

Официальный сайт fmza.ru ›

3 Ответы можно проверить самостоятельно

Используйте комплект при прохождении репетиционного экзамена и убедитесь, что выбранные ответы совпадают с результатом официальной системы.

Открыть репетиционный экзамен ›

4 Состав материалов может обновляться

ФМЗА может изменять формулировки, порядок и состав заданий. Перед подготовкой используйте актуальную версию комплекта и сверяйтесь с официальным источником.

Важно: MedikCase систематизирует материалы ФМЗА для самостоятельной подготовки, не изменяя смысл вопросов и ответов. Актуальность комплекта можно проверить в официальном репетиционном экзамене.

Сайт, обновления и поддержка

- **medikcase.ru**
- Telegram: @medikcase
- **support@medikcase.ru**

Сайт

Telegram

Содержание

Нажмите на задачу, чтобы перейти к ней. Справа указана страница.

0001	Недоношенный ребенок находится в отделении реанимации новорожденных. На респираторной терапии методом СР…	3
0002	В перинатальном центре города N родился доношенный мальчик у матери 28 лет от 2 своевременных физиологич…	16

Ситуационная задача 0001

12 вопросов · Неонатология · Высшее образование

1. УСЛОВИЕ СИТУАЦИОННОЙ ЗАДАЧИ

1.1. Ситуация

Недоношенный ребенок находится в отделении реанимации новорожденных. На респираторной терапии методом CPAP с дотацией 30% кислорода.

Сохраняются дыхательные нарушения до 2 баллов по шкале Сильвермана, умеренное тахипноэ при нагрузке. В покое оксигенируется устойчиво, при нагрузке и осмотре отмечается лабильность оксигенации снижение SpO_2 до 85%, восстанавливается самостоятельно. Эпизодов апноэ нет.

1.2. Гинекологический и акушерский анамнез матери

Группа крови матери В (III) третья, Rh - положительный.

Гинекологические заболевания матери: отрицает

Акушерский анамнез матери: 1 беременность - 2017г. – мед.аборт; 2 беременность - 2018г. - данная, наступила самостоятельно.

Течение беременности: наблюдалась в ЖК г.Москва.

1-й триместр: токсикоз беременных, угроза прерывания в 8 недель;

2-й триместр: артериальная гипертензия, получала терапию допегитом. Носитель мутации Лейдена. Получала терапию клексаном. В 18-19 недель - угрожающий поздний с/выкидыш, амбулаторное лечение (раствором магния сульфата) по м/ж; в 25 недель –отслойка нормально расположенной плаценты.

Роды 1-е, оперативные преждевременные на сроке 25 недель, путем операции кесарево сечение в связи с отслойкой плаценты. Оценка по Апгар 5/6 баллов. В родильном зале проводилось сцеживание пуповины, респираторная терапия с созданием постоянного положительного давления в дыхательных путях. Далее, учитывая прогрессирование дыхательных нарушений, на 20–й минуте жизни вводился препарат экзогенного сурфактанта "Куросурф" 200 мл/кг, с положительным эффектом. В отделение реанимации ребенок был доставлен на неинвазивной искусственной вентиляции легких.

1.3. Анамнез жизни

В ОРИТ недоношенному ребенку с течением респираторного дистресс синдрома (РДС), в виду нарастания дыхательных нарушений с оценкой по шкале Сильверман 4 балла, начата ИВЛ. В силу сохраняющейся потребности в ИВЛ и доп. O_2 до 50%, с заместительной целью повторно проведено введение препарата сурфактанта "Куросурф" из расчета 100 мл/кг, перенес процедуру удовлетворительно. Далее продолжена ИВЛ в режиме высокочастотной осцилляторной вентиляции (ВЧОВЛ).

Проводилось обследование при поступлении и в динамике. Получал несколько курсов антибактериальной терапии, направленных на лечение врожденной пневмонии.

ИВЛ в режиме ВЧОВЛ продолжалась в течение 10 суток жизни, с 11-х суток жизни в течение 14 дней жизни продолжалась традиционная ИВЛ, с 29 суток переведен на неинвазивную респираторную терапию. В возрасте 30 дней отмечено развитие

осложнения –некротический энтероколит (НЭК) 2Б ст. Находился на традиционной ИВЛ до 40 суток жизни. С 41 суток жизни переведен на неинвазивную респираторную терапию. С 65 суток жизни находится на респираторной терапии методом CPAP с FiO_2 0,3.

1.4. Объективный статус

Возраст: 77-е сутки жизни.

Респираторная терапия: CPAP FiO_2 0,30 peep+5,0 см.вд.ст.

ЧСС 172 уд. в минуту, ЧД 64 в минуту, SpO_2 93-96%, АД 80/52 (68) мм рт. ст.

Состояние ребенка тяжелое. Сохраняются дыхательные нарушения при нагрузке: 2 балла по шкале Сильвермана. В покое оксигенируется устойчиво, при нагрузке сохраняется лабильность оксигенации, восстанавливается самостоятельно. Эпизодов апноэ нет. Патологической неврологической симптоматики нет.

Кожа чистая, бледно-розовая, умеренно выраженная мраморность. Видимые слизистые оболочки чистые, розовые, влажные. Грудная клетка симметричная, умеренно вздута. Аускультативно дыхание симметрично проводится с двух сторон, выслушиваются единичные, проводные хрипы. При санации ротовой полости - умеренное количество слизи. Показатели гемодинамики: склонность к артериальной гипертензии. Живот умеренно вздут, доступен глубокой пальпации, перистальтика выслушивается. Энтеральное питание проводится из расчета 160 мл/кг/сутки, через зонд капельно за 60 минут, усваивает. По желудочному зонду без патологического отделяемого. Стул регулярный. Диурез удовлетворительный.

1. План обследования

Вопрос 1

К обязательным лабораторным методам обследования для постановки диагноза относят

1. определение уровня триглицеридов крови
2. общий анализ мочи
3. **исследование кислотно-основного состояния и газового состава крови**
4. **клинический анализ крови**
5. определение уровня калия в крови

Правильные ответы:
3 - исследование кислотно-основного состояния и газового состава крови
4 - клинический анализ крови

ОБОСНОВАНИЕ

Рекомендовано исследование кислотно-основного состояния (КОС) и газов крови пациентам с БЛД и с подозрением на развитие БЛД, находящимся в стационаре, при проведении респираторной терапии, как в периоде формирования БЛД в первый месяц жизни, так и при нарастании ДН на фоне интеркуррентных заболеваний для объективной оценки тяжести ДН для подбора терапии и для контроля эффективности терапии.

Клинические рекомендации Минздрава России. Бронхолегочная дисплазия, 2024 г. (1)

Рекомендуется проводить общий (клинический) анализ крови развернутый пациентам с БЛД и с подозрением на развитие БЛД для оценки общего уровня реакций адаптации и сопутствующих нарушений, требующих коррекции.

Клинические рекомендации Минздрава России. Бронхолегочная дисплазия, 2024 г. (1)

3. Результаты лабораторных методов обследования

3.1. Исследование кислотно-основного состояния и газового состава крови

pH/газы крови			
? pH	**7.455**		[-]
? pCO_2	**46.1**	mmHg	[-]
? pO_2	**48.3**	mmHg	[-]
Baro	**752**	mmHg	
Оксиметрия			
? ctHb	**102**	g/L	[-]
? sO_2	**93.4**	%	[-]
? FO_2Hb	**88.9**	%	[-]
? FCOHb	**2.4**	%	[-]
? FHHb	**6.3**	%	[-]
? FMetHb	**2.4**	%	[-]
Электролиты			
? cK^+	**3.5**	mmol/L	[-]
? cNa^+	**130**	mmol/L	[-]
? cCa^{2+}	**1.15**	mmol/L	[-]
? cCl^-	**115**	mmol/L	[-]
Метаболиты			
? cGlu	**5.5**	mmol/L	[-]
? cLac	**1.9**	mmol/L	[-]
? ctBil	**96**	µmol/L	[-]
Вычисленные значения			
? mOsm,c	**266.3**	mmol/kg	
? Остаточные	**-12.8**	mmol/L	

02.PNG

Кислородный статус		
? ctO_2,c	**12.8**	Vol%
? p50,c	**17.36**	mmHg
? pO_2(A-a),e	**147.5**	mmHg
? Qx,c	**6.6**	
? pO_2(x),c	**19.2**	mmHg
? pO_2(a/A),e	**24.7**	%
Кислотно-щелочной статус		
? cBase(ecf),c	**7.8**	mmol/L
? $cHCO_3^-$(P,st),c	**31.2**	mmol/L
? ABE c	**7.5**	mmol/L
? SBE c	**7.8**	mmol/L
? Hct,c	**31.7**	%

03.PNG

3.2. Клинический анализ крови

Параметр	Результат	Ед изм	Реф. интервалы
Лейкоциты / WBC	9.7	10^9/L	5,9 - 17,5
Эритроциты / RBC	2.95	10^{12}/L	3,3 - 5,3
Гемоглобин / HGB	118	g/L	107 - 171
Гематокрит / HCT	0.36	L/L	0,33 - 0,55
Тромбоциты / PLT	223	10^9/L	248 - 586
Нейтрофилы (абс)	3201	10^9/L	
Палочкоядерные %	3	%	1 - 6
Сегментоядерные%	30	%	14 - 49
Эозинофилы %	10	%	0,5 - 5
Лимфоциты %	45	%	32 - 77
Моноциты %	12	%	4 - 14
Базофилы %	0	%	0 - 1

3.5. Определение уровня триглицеридов крови

Параметр	Значение	Ед. измерения
Триглицериды	1.6	ммоль/л

Вопрос 2

К обязательным для постановки диагноза инструментальным методам обследования относят

1. ультразвуковое исследование органов брюшной полости
2. **рентгенографию легких**
3. **пульсоксиметрию**
4. электрокардиограмму
5. **контроль артериального давления**
6. исследование церебральной функции мозга

Правильные ответы:
2 - рентгенографию легких
3 - пульсоксиметрию
5 - контроль артериального давления

ОБОСНОВАНИЕ

Рекомендуется проведение рентгенографии легких пациентам с БЛД или с подозрением на развитие БЛД, находящимся в стационаре с диагностической целью, с целью оценки динамики патологического процесса в легких, исключения синдромов утечки воздуха, пневмонии и других состояний.

Клинические рекомендации Минздрава России. Бронхолегочная дисплазия, 2024 г. (1)

Рекомендуется суточное прикроватное мониторирование жизненных функций и параметров: степени насыщения гемоглобина кислородом методом пульсоксиметрии, частоты сердечных сокращений (ЧСС), артериального давления (АД) и частоты дыхания (ЧД) всем пациентам с БЛД и с подозрением на БЛД, находящимся в стационаре. После выписки из стационара детям с сохраняющейся кислородозависимостью рекомендовано регулярное измерение степени насыщения гемоглобина кислородом методом пульсоксиметрии в амбулаторных условиях (на дому, при визитах к врачу).

Клинические рекомендации Минздрава России. Бронхолегочная дисплазия, 2024 г. (1)

Рекомендуется суточное прикроватное мониторирование жизненных функций и параметров: степени насыщения гемоглобина кислородом методом пульсоксиметрии, частоты сердечных сокращений (ЧСС), артериального давления (АД) и частоты дыхания (ЧД) всем пациентам с БЛД и с подозрением на БЛД, находящимся в стационаре. После выписки из стационара детям с сохраняющейся кислородозависимостью рекомендовано регулярное измерение степени насыщения гемоглобина кислородом методом пульсоксиметрии в амбулаторных условиях (на дому, при визитах к врачу).

Клинические рекомендации Минздрава России. Бронхолегочная дисплазия, 2024 г. (1)

5. Результаты инструментальных методов обследования

5.1. Рентгенография легких

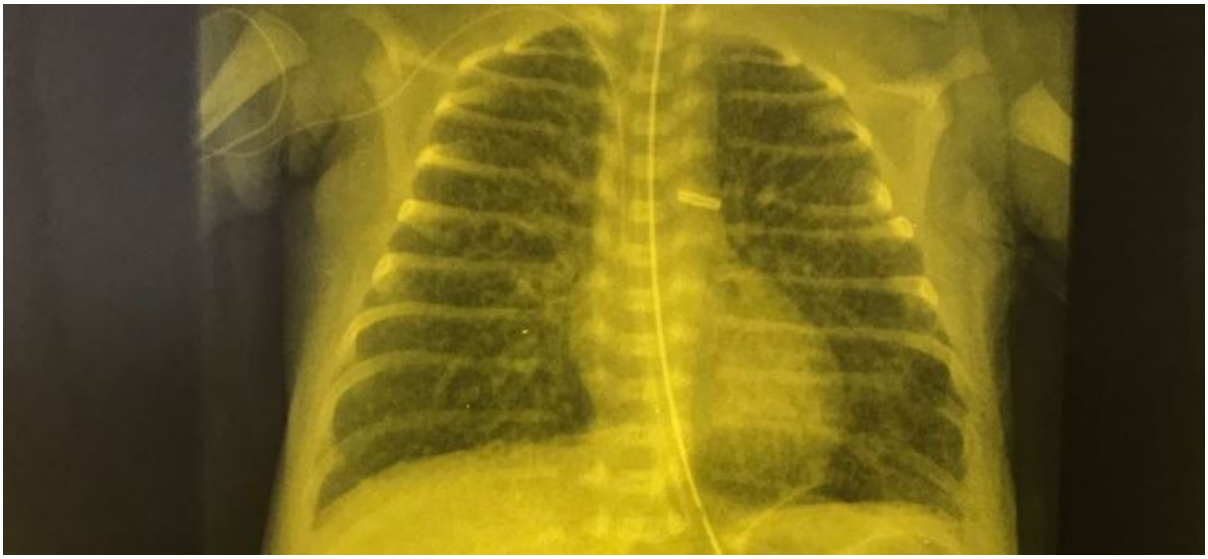

рентгенографию грудной клетки6.JPG

На рентгенограмме органов грудной полости в прямой проекции, с двух сторон легочный рисунок усилен по сетчатому типу, с очагово- подобной перестройкой. В нижней доле слева участки буллезной деформации. Определяется сгущение и усиление легочного рисунка справа

5.2. Пульсоксиметрия

Сатурация 96%

5.3. Контроль артериального давления



контроль артериального давления6.JPG

5.4. Исследование церебральной функции мозга

ЦФМ-мониторинг

Запись артефактна наложением механических артефактов (аппаратных). Эпизоды кривой, поддающиеся анализу, представлены прерывистым фоновым паттерном с А мин 8-9 мкВ, А макс 10-25 мкВ. Эпилептической активности не зарегистрировано

5.5. Электрокардиограмма

Интервалы:

PQ-0,08 сек

QRS -0,04 сек

QT/QTc=200/384 мсек

R-R=0,26-0,27 сек (ЧСС=156-162 уд/мин)

Отклонение эл. оси сердца вправо. Синусовый ритм. Заостренный зубец Р с амплитудой 3 мм в II ст. отв. (гипертрофия правого предсердия). Нарушение процессов реполяризации в миокарде левого желудочка (снижение амплитуды зубца Т в III, aVL и aVF отв). Элевация сегмента ST в V4-V6 отв до +1.5 мм (норма <2,0 мм).

5.6. Ультразвуковое исследование органов брюшной полости

Печень: не увеличена;

Паренхима печени однородна. Край печени острый. система ВВ – не расширена

Желчный пузырь: частично сокращен

Поджелудочная железа: не увеличена. Контуры четкие, ровные.

Паренхима не изменена.

Селезенка: 34 х 18 мм, не увеличена. Паренхима не изменена.

Свободная жидкость: нет

Петли кишки не расширены, воздушны, перистальтика определяется.

Заключение: патологии не выявлено

Вопрос 3

Одной из дополнительных диагностических процедур является

1. нейросонография
2. **эхокардиография**
3. рентгенография брюшной полости
4. ультразвуковое исследование почек

Правильный ответ:
2 - эхокардиография

ОБОСНОВАНИЕ

Рекомендуется проведение эхокардиографии (ЭхоКГ) детям с БЛД или с подозрением на формирование БЛД с целью выявления патологии со стороны сердца, в том числе в качестве скрининговой методики выявления хронической легочной гипертензии.

Клинические рекомендации Минздрава России. Бронхолегочная дисплазия, 2024 г. (1)

7. Результаты обследования

7.1. Эхокардиография

Левый желудочек не увеличен

Левое предсердие не увеличено

КДР 9 мм, КСР 6 мм, ФВ 82%, ФУ 42%

Правые отделы увеличены

Митральный клапан створки тонкие, подвижные

ФК 7 мм, регургитации нет

Аортальный клапан трехстворчатый, не изменен

ФК 4,0 мм, регургитации нет

Аорта: восходящая не изменена; дуга не изменена; перешеек не сужен

гр. давления на перешейке 7 мм.рт.ст.

Легочный клапан створки тонкие, подвижные

ФК 6 мм, регургитации нет, ГД 3 мм.рт.ст.

Легочная артерия расширена, ствол 7 мм

Трикуспидальный клапан створки тонкие, подвижные

ФК 9 мм, степень регургитации 1+, Рпж - 55 мм рт. ст., при систолическом давлении 87 мм рт. ст.

МЖП интактна

МПП МПС 2,5 мм, перекрестный

ОАП не визуализируется

Дополнительные данные: дополнительная хорда левого желудочка.

Свободной жидкости в полости перикарда не выявлено.

Заключение: Повышенное давление в ПЖ (55 мм рт. ст.).

НТК1+.

МПС.

Увеличение правых отделов.

7.2. Ультразвуковое исследование почек

Почки расположены типично, контуры четкие.

Правая почка: 39х16 мм, не увеличена

Паренхима дифференцирована

лоханка 5,0мм стенки не изменены

Левая почка: 39х18 мм, не увеличена

Паренхима дифференцирована

лоханка не расширена, стенки не изменены

Надпочечники: не изменены.

Заключение: УЗ-картина без очаговой патологии.

2. Диагноз

Вопрос 4

На основании результатов клинико-лабораторных и инструментальных исследований можно предположить диагноз

1. Нижнедолевая пневмония
2. Муковисцидоз
3. **Бронхолегочная дисплазия, возникшая в перинатальном периоде**
4. Бронхиолит, ассоциированный с респираторно-синцитиальным вирусом

Правильный ответ:
3 - Бронхолегочная дисплазия, возникшая в перинатальном периоде

ОБОСНОВАНИЕ

Критериями установления диагноза БЛД являются:

- недоношенность (подавляющее большинство детей имеют гестационный возраст <32 недель);
- стойкое паренхиматозное поражение легких, подтверждаемое при исследовании газов крови (гипоксемия, гиперкапния) и проведении рентгенографии органов грудной клетки (снижение пневматизации, эмфизема, лентообразные уплотнения);
- потребность в инвазивной/неинвазивной ИВЛ, респираторной поддержке с постоянным положительным давлением в дыхательных путях (CPAP), дотации кислорода через назальные канюли в 28 суток жизни и/или 36 недель ПКВ с концентрацией кислорода (FiO2) более 0,21 в течение более 3 последовательных дней для поддержания уровня насыщения гемоглобина

крови кислородом (сатурации) в диапазоне 90-95% (исключая новорожденных, которым ИВЛ проводится по поводу другого заболевания дыхательных путей или других заболеваний, связанных с поражением дыхательного центра, нервно-мышечными заболеваниями).

В 36 недель ПКВ диагноз формулируется с указанием степени тяжести (легкая, среднетяжелая, тяжелая форма).

Клинические рекомендации Минздрава России. Бронхолегочная дисплазия, 2024 г. (1)

9. Диагноз

9.1. Бронхолегочная дисплазия, возникшая в перинатальном периоде

Вопрос 5

На основании клинических данных у пациента имеет место _____ форма бронхолегочной дисплазии

1. классическая
2. легкая
3. среднетяжелая
4. **тяжелая**

Правильный ответ:
4 - тяжелая

ОБОСНОВАНИЕ

Степень тяжести БЛД	Диагностические критерии для детей различного гестационного возраста при рождении	
	Гестационный возраст	
	<32 нед	≥32 нед
	Время и условия оценки	
	36 недель постконцептуального возраста или выписка домой (что наступит раньше)	От 28 до 56 дней после рождения или при выписке домой (что наступит раньше)
	Терапия кислородом более 21% в течение 28 сут*	
Легкая БЛД	Дыхание комнатным воздухом в 36 нед. или при выписке	Дыхание комнатным воздухом на 56-й день или при выписке
Среднетяжелая БЛД	Потребность в кислороде менее 30% в 36 нед. или при выписке	Потребность в кислороде менее 30% на 56-й день жизни или при выписке
Тяжелая БЛД	Потребность в кислороде более 30% и/или PPV, NCPAP в 36 недель или при выписке	Потребность в кислороде более 30% и/или PPV, NCPAP на 56-й день жизни или при выписке

Клинические рекомендации Минздрава России. Бронхолегочная дисплазия, 2024 г. (1)

3. Лечение

Вопрос 6

Тактика ведения и лечения ребенка заключается в

1. ингаляции с натрия гидрокарбонатом
2. системном назначение стероидов
3. терапии β -адреноблокаторами
4. **снижении дотации кислорода**

Правильный ответ:
4 - снижении дотации кислорода

ОБОСНОВАНИЕ

Рекомендуется проводить оксигенотерапию пациентам с БЛД и с подозрением на развитие БЛД при невозможности поддержания целевых значений SpO_2 91-95%, для купирования гипоксемии. При снижении потребности в кислороде менее 25-30% целесообразно переходить на подачу O_2 через низкопоточные носовые канюли с последующей постепенной отменой.

Клинические рекомендации Минздрава России. Бронхолегочная дисплазия, 2024 г. (1)

Вопрос 7

Кортикостероидная терапия данному пациенту

1. показана системными кортикостероидами - дексаметазоном
2. показана системными кортикостероидами – гидрокортизоном
3. показана ингаляционными кортикостероидами
4. **не показана**

Правильный ответ:
4 - не показана

ОБОСНОВАНИЕ

Назначение дексаметазона (код АТХ H02AB) с целью лечения БЛД следует рассмотреть у детей, продолжающих находиться на инвазивной ИВЛ в возрасте более 28 суток жизни и/или более 36 нед ПКВ (если ранее терапия глюкокортикоидами (код АТХ H02AB) с целью профилактики БЛД не проводилась, либо была неэффективна), а также при сохраняющейся потребности в неинвазивной респираторной поддержке в возрасте более 40 недель ПКВ.

Клинические рекомендации Минздрава России. Бронхолегочная дисплазия, 2024 г. (1)

Вопрос 8

На основании данных эхокардиографии ребенку показана терапия

1. атенололом
2. **силденафилом**
3. гипотиазидом
4. дигоксином

Правильный ответ:
2 - силденафилом

ОБОСНОВАНИЕ

Детям с хронической ЛГ на фоне БЛД рекомендуется в качестве препаратов в вазодилятирующим эффектом первой линии терапии ЛГ селективное назначение - силденафил, для нормализации СДЛА и устранения гипоксемии.

Применение силденафила (код АТХ G04B) показано при неэффективности оксигенотерапии в течение 4 недель для нормализации давления в легочной артерии. Силденафил (код АТХ G04B) селективно ингибирует цГМФ - специфическую фосфодиэстеразу-5, за счет чего реализуется выраженный вазодилятирующий эффект и снижение давления в ЛА. Согласно современным исследованиям, доза силденафила (код АТХ G04B) 1-2 мг/кг/сутки в 3-4 введения перорально оказывает наилучший эффект в снижении систолического давления в легочной артерии без возникновения выраженных побочных эффектов.

Клинические рекомендации Минздрава России. Бронхолегочная дисплазия, 2024 г. (1)

Вопрос 9

Терапия метилксантинами рекомендуется всем

1. недоношенным новорожденным с РДС
2. **недоношенным новорожденным ГВ менее 32 недель на неинвазивной ИВЛ**
3. недоношенным новорожденным с врожденной пневмонией
4. недоношенным новорожденным на инвазивной ИВЛ

Правильный ответ:
2 - недоношенным новорожденным ГВ менее 32 недель на неинвазивной ИВЛ

ОБОСНОВАНИЕ

Рекомендуется терапию кофеином включать в стандарт ухода за глубоко недоношенными детьми с РДС, так как она способствует успешной экстубации и снижению частоты формирования БЛД.

Недоношенным новорожденным с высоким риском развития БЛД ГВ < 32 недель, находящимся на неинвазивной ИВЛ, а также на инвазивной ИВЛ перед планирующейся экстубацией, рекомендуется раннее назначение производных ксантина (код АТХ N06BC) - кофеина цитрат в первые 72 часа жизни с целью

стимуляции дыхательного центра, лечения первичного апноэ, увеличения минутной вентиkяции, снижения порога чувствительности к гиперкапнии и усиления ответа на гиперкапнию.

Клинические рекомендации Минздрава России. Бронхолегочная дисплазия, 2024 г. (1)

Вопрос 10

Для профилактики обострений бронхолегочной дисплазии рекомендуется пассивная иммунизация против

1. **РСВ-инфекции**
2. гепатита В
3. коклюша
4. туберкулеза

Правильный ответ:
1 - РСВ-инфекции

ОБОСНОВАНИЕ

Всем детям с БЛД на первом году жизни и детям с БЛД на втором году жизни, в случаях, если требовалось лечение по поводу БЛД в течение последних 6 месяцев рекомендуется назначение специфического иммуноглобулина - паливизумаб (код АТХ J06BB) для профилактики РСВИ.

Клинические рекомендации Минздрава России. Бронхолегочная дисплазия, 2024 г. (1)

4. Вариатив

Вопрос 11

Одним из показаний для терапии системными стероидами является/являются

1. **повторные неудачные попытки экстубации**
2. легочная гипертензия
3. гиперкапния
4. среднее давление в дыхательных путях 6 см вод. ст

Правильный ответ:
1 - повторные неудачные попытки экстубации

ОБОСНОВАНИЕ

Профилактическое назначение дексаметазона (код АТХ H02AB) может быть рассмотрено у недоношенных новорожденных старше 7 суток, находящихся на инвазивной ИВЛ, при наличии у них высокой потребности в оксигенотерапии и высокого среднего давления в дыхательных путях (FiO2 >0,5 и/или MAP ≥10 см. вод. ст.), при наличии на рентгенограмме признаков интерстициального отека, повторных неудачных попытках экстубации.

Клинические рекомендации Минздрава России. Бронхолегочная дисплазия, 2024 г. (1)

Вопрос 12

Профилактика формирования бронхолегочной дисплазии включает в себя

1. раннее назначение эритропоэтина
2. **стартовую неинвазивную ИВЛ**
3. отсроченное пережатие пуповины
4. терапию диуретиками

Правильный ответ:
2 - стартовую неинвазивную ИВЛ

ОБОСНОВАНИЕ

Недоношенным новорожденным с высоким риском развития БЛД при наличии дыхательных нарушений рекомендуется по возможности избегать инвазивной ИВЛ путем применения стартовой неинвазивной респираторной терапии CPAP и других неинвазивных стратегий (NIPPV) для предотвращения повреждения легких.

Клинические рекомендации Минздрава России. Бронхолегочная дисплазия, 2024 г. (1)

Ситуационная задача 0002

12 вопросов · Неонатология · Высшее образование

1. УСЛОВИЕ СИТУАЦИОННОЙ ЗАДАЧИ

1.1. Ситуация

В перинатальном центре города N родился доношенный мальчик у матери 28 лет от 2 своевременных физиологических родов. Околоплодные воды светлые. Пуповина без особенностей.

Вы врач неонатолог.

В родильном зале реанимационные мероприятия не проводились. Ребенок приложен к груди матери.

Масса тела ребенка при рождении 3490 г, длина 52 см, окружность головы 41 см.

В возрасте 20 минут жизни у ребенка отмечалось нарастание дыхательных нарушений в виде втяжения межреберий, грудины, раздуваний крыльев носа, затрудненного выдоха.

1.2. Гинекологический и акушерский анамнез матери

- Группа крови матери A(II) вторая, Rh - положительная.
- Соматический анамнез: бронхиальная астма, контролируемая, легкое течение.
- Гинекологический анамнез: не отягощен.
- Акушерский анамнез:
  - 1-я беременность – физиологические роды в срок, доношенная девочка, здорова;
  - 2-я беременность – данная, наступила самопроизвольно, протекала: I-й и II-й триместр – без особенностей, III-й триместр – легкая анемия, принимала препараты железа.

1.3. Объективный статус

Возраст ребенка – 25 минут жизни.

ЧСС = 166-170 уд/мин, ЧД 68-74 в минуту, SpO_2= 93-96%, АД = 60/36/42 мм рт. ст.

Состояние ребенка тяжелое. Нормотермия. Кожа розовая, цианоза нет, дышит комнатным воздухом, кожа чистая. Видимые слизистые чистые, блестящие, розовые. Периумбиликальная область без воспалительных изменений, пуповинный остаток в скобе. Симптом бледного пятна около 2 секунд.

Неврологический статус: реакция на осмотр и двигательная активность физиологические, рефлексы новорожденных вызываются, симметрично. Судорог нет. Патологической глазной симптоматики нет.

Грудная клетка симметричная, при дыхании втяжения грудины и межреберий, отмечается еле заметное раздувание крыльев носа. Аускультативно дыхание ослабленное, проводится во все отделы легких, выслушиваются проводные хрипы с двух сторон, симметрично. Тоны сердца звучные, ритм правильный. Периферическая пульсация симметричная, удовлетворительных свойств. Артериальное давление в пределах нормы. Живот мягкий, печень +1,0 см из-под края реберной дуги, селезенка не пальпируется. Перистальтика кишечника активная. При контроле желудочного

содержимого патологического отделяемого не отмечалось. Стул меконий, без патологических примесей. Не мочился. Половые органы развиты по мужскому типу, яички в мошонке.

1. План обследования

Вопрос 1

Необходимым лабораторным методом обследования для постановки диагноза является

1. **определение С-реактивного белка**
2. исследование уровня билирубина в крови
3. **клинический анализ крови**
4. общий анализ мочи
5. исследование уровня общего белка в крови новорожденного

Правильные ответы:
1 - определение С-реактивного белка
3 - клинический анализ крови

ОБОСНОВАНИЕ

Новорожденному ребенку с подозрением на ТТН рекомендуется исследование уровня С-реактивного белка в сыворотке крови (СРБ) для выявления лабораторных признаков системного воспалительного с целью исключения инфекционного генеза дыхательных нарушений.

Клинические рекомендации Минздрава России. Транзиторное тахипноэ новорожденного, 2025 г. (1)

Новорожденному ребенку с подозрением на ТТН рекомендуется проведение общего (клинического) анализа крови развернутого с дифференцированным подсчетом лейкоцитов (лейкоцитарная формула), расчетом нейтрофильного индекса для выявления воспалительных изменений в первые сутки жизни с целью исключения инфекционного генеза дыхательных нарушений и сопутствующих нарушений, требующих коррекции.

Клинические рекомендации Минздрава России. Транзиторное тахипноэ новорожденного, 2025 г. (1)

3. Результаты лабораторных методов обследования

3.1. Клинический анализ крови

Параметр	Результат	Ед изм	Реф.интервалы
Лейкоциты / WBC	8.17	10^9/L	5,9 - 17,5
Эритроциты / RBC	4.88	10^{12}/L	3,5 - 5,1
Гемоглобин / HGB	180	g/L	94 - 130
Гематокрит / HCT	0.492	L/L	0,28 - 0,42
Средний объём эритроцита / MCV	100.8	fL	84 - 106
Среднее содержание гемоглобина в 1 эритроците / MCH	36.9	pg	27 - 34
Средняя концентрация гемоглобина в эритроците / MCHC	36.6	g/dL	28 - 36
Анизоцитоз эритроцитов SD / RDW-SD	75.1	fL	35,1 - 46,3
Анизоцитоз эритроцитов CV / RDW-CV	20.6	%	11,5 - 14,5
Тромбоциты / PLT	261	10^9/L	229 - 562
Лимфоциты (отн) / LYMPH%	20	%	18 - 42
Моноциты (отн) / MONO%	5	%	2 - 11
Эозинофилы (отн) / EO%	1	%	0 - 5
Базофилы (отн) / BASO%	1	%	0 - 1
Нейтрофилы (отн) / NEUT#	72	%	42-75

3.2. Определение С-реактивного белка

Параметр	Значение	Ед. измерения	Норма
С-реактивный белок	2,4	Мг/л	0-5

3.5. Исследование уровня общего белка в крови новорожденного

Параметр	Значение	Ед. измерения	Норма
Общий белок	45	г/л	45-65

Вопрос 2

Необходимым инструментальным методом обследования для постановки диагноза является

1. ультразвуковое исследование органов брюшной полости
2. **обзорное рентгенографическое исследование органов грудной клетки**
3. нейросонография
4. эхокардиография

Правильный ответ:
2 - обзорное рентгенографическое исследование органов грудной клетки

ОБОСНОВАНИЕ

Новорожденному ребенку с подозрением на транзиторное тахипноэ рекомендуется проведение рентгенографии легких с целью выявления характерных рентгенологических признаков ТТН и проведения дифференциального диагноза.

Клинические рекомендации Минздрава России. Транзиторное тахипноэ новорожденного, 2025 г. (1)

5. Результаты инструментального метода обследования

5.1. Обзорное рентгенографическое исследование органов грудной клетки

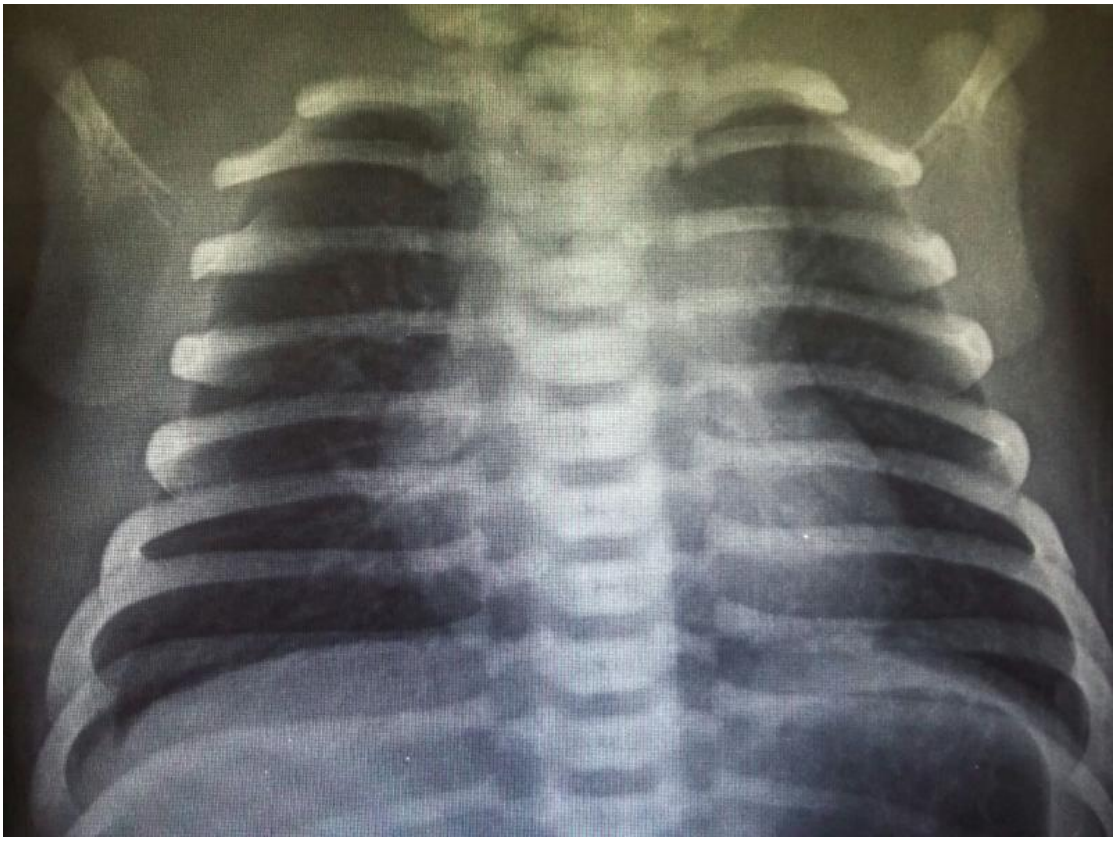

Обзорное рентгенографическое исследование органов грудной клетки

На рентгенограмме органов грудной полости в прямой проекции, выполненной в положении лежа палатным аппаратом, пневматизация легочной ткани не изменена. Достоверно инфильтративные изменения не выявлены. Подчеркнута междолевая плевра. Корни легких проекционно перекрыты тенью средостения. С двух сторон усилен, деформирован легочный рисунок за счет сосудистого компонента. Синусы свободны. Диафрагма с четким контуром, расположена на уровне заднего отрезка 8 ребра справа и 8 межреберья слева в положении исследования. Средостение не смещено, расширено в поперечнике за счет тени сердца в положении исследования. Центрально расположена тень зондовой трубки, оканчивающейся в левом поддиафрагмальном пространстве - проекционно желудок. Костно-патологические изменения не выявлены.

2. Диагноз

Вопрос 3

На основании результатов клинико-лабораторных и инструментальных исследований можно предположить диагноз

1. Врожденная диафрагмальная грыжа Q79.0
2. **Транзиторное тахипноэ у новорожденного P22.1**
3. Респираторный дистресс синдром P 22.0
4. Врожденная пневмония P23.9

Правильный ответ:
2 - Транзиторное тахипноэ у новорожденного P22.1

ОБОСНОВАНИЕ

Диагноз ТТН выставлятся при совокупности следующих критериев:

- дыхательные нарушения с дебютом в первые 24 часа жизни;
- рентгенологические признаки ТТН;
- отсутствие данных за иной генез дыхательных нарушений (врожденная пневмония или сепсис, респираторный дистресс-синдром, синдром утечки воздуха, синдром аспирации мекония, врожденные пороки развития легких и диафрагмы).

Клинические рекомендации Минздрава России. Транзиторное тахипноэ новорожденного, 2025 г. (1)

7. Диагноз

7.1. Транзиторное тахипноэ у новорожденного P22.1

7.3. Врожденная пневмония P23.9

Вопрос 4

В данной ситуации оценка дыхательных нарушений проводится по шкале

1. Дубовица
2. Боллард
3. Фентона
4. **Сильверман**

Правильный ответ:
4 - Сильверман

ОБОСНОВАНИЕ

Оценку тяжести дыхательных нарушений проводят по шкале Сильвермана-Андерсен.

Клинические рекомендации Минздрава России. Транзиторное тахипноэ новорожденного, 2025 г. (1)

3. Лечение

Вопрос 5

Тактикой ведения и лечения ребенка является

1. проведение диагностической люмбальной пункции
2. **перевод в отделение реанимации, проведение респираторной терапии (CPAP)**
3. проведение диагностической пункции перикарда
4. проведение диагностической плевральной пункции

Правильный ответ:
2 - перевод в отделение реанимации, проведение респираторной терапии (CPAP)

ОБОСНОВАНИЕ

Новорожденным с наличием дыхательных нарушений и подозрением на ТТН с лечебной целью рекомендуется проведение неинвазивной искусственной вентиляции легких.

Клинические рекомендации Минздрава России. Транзиторное тахипноэ новорожденного, 2025 г. (1)

Вопрос 6

Всем новорожденным с дыхательными нарушениями в первые сутки необходимо

1. **проведение рентгенологического исследования**
2. определение уровня билирубина капиллярной крови и оценка его почасового прироста
3. определение уровня натрия в биохимическом анализе крови
4. определение уровня тромбоцитов в клиническом анализе крови

Правильный ответ:
1 - проведение рентгенологического исследования

ОБОСНОВАНИЕ

Новорожденному ребенку с подозрением на транзиторное тахипноэ рекомендуется проведение рентгенографии легких с целью выявления характерных рентгенологических признаков ТТН и проведения дифференциального диагноза.

Клинические рекомендации Минздрава России. Транзиторное тахипноэ новорожденного, 2025 г. (1)

Вопрос 7

В данной клинической ситуации определение содержания С-реактивного белка в крови необходимо проводить

1. 1 раз в 7 дней
2. **на 1 и 3 сутки жизни (первые 72 часа жизни)**
3. ежедневно в течение первой недели жизни
4. 1 раз в 10 дней

Правильный ответ:
2 - на 1 и 3 сутки жизни (первые 72 часа жизни)

ОБОСНОВАНИЕ

Определение уровня СРБ и проведение общего (клинического) анализа крови целесообразно повторить спустя 24-48 часов, если в первые сутки жизни диагноз выставить затруднительно. Повышение лабораторных маркёров синдрома системного воспалительного ответа (ССВО): СРБ выше референсных нормативных значений может свидетельствовать о наличии у ребёнка инфекционного заболевания. ТТН характеризуется отрицательными маркерами ССВО и отрицательными результатами микробиологического (культурального) исследования крови на стерильность.

Клинические рекомендации Минздрава России. Транзиторное тахипноэ новорожденного, 2025 г. (1)

Вопрос 8

В данной клинической ситуации проведение клинического анализа крови необходимо проводить

1. **на 1 и 3 сутки жизни (первые 72 часа жизни)**
2. 1 раз в 10 дней
3. ежедневно в течение первой недели жизни
4. 1 раз в 7 дней

Правильный ответ:
1 - на 1 и 3 сутки жизни (первые 72 часа жизни)

ОБОСНОВАНИЕ

Оценка общего (клинического) анализа крови позволяет осуществлять дифференциальную диагностику ТТН и острых инфекционных заболеваний раннего неонатального периода. В общем (клиническом) анализе крови развёрнутом следует оценить наличие воспалительных изменений (наличие лейкоцитоза или лейкопении, нейтрофилёза или нейтропении, сдвига лейкоцитарной формулы в сторону юных форм, повышение нейтрофильного индекса (НИ)>0,2, тромбоцитопении).

Клинические рекомендации Минздрава России. Транзиторное тахипноэ новорожденного, 2025 г. (1)

Вопрос 9

В данной клинической ситуации ребенку при поступлении в отделение следует начать

1. **неинвазивную респираторную терапию**
2. дотацию кислорода диффузно
3. дотацию оксида азота
4. инвазивную респираторную терапию - искусственную вентиляцию легких

Правильный ответ:
1 - неинвазивную респираторную терапию

ОБОСНОВАНИЕ

Преимущественным методом стартовой респираторной терапии при ТТН является метод назального CPAP (NCPAP), использование которого по сравнению с оксигенотерапией значительно сокращает длительность дыхательных нарушений и тахипноэ и не приводит к увеличению частоты осложнений.

Клинические рекомендации Минздрава России. Транзиторное тахипноэ новорожденного, 2025 г. (1)

Вопрос 10

В данной ситуации на фоне респираторной терапии характерно

1. снижение артериального давления
2. появление брадикардии
3. **снижение дыхательных нарушений**
4. снижение уровня лейкоцитов

Правильный ответ:
3 - снижение дыхательных нарушений

ОБОСНОВАНИЕ

Основным механизмом действия неинвазивной респираторной терапии при ТТН является увеличение функциональной остаточной емкости легких и площади поверхности легких, доступной для газообмена на протяжении всего дыхательного цикла, что, в свою очередь, снижает работу дыхания.

Клинические рекомендации Минздрава России. Транзиторное тахипноэ новорожденного, 2025 г. (1)

4. Вариатив

Вопрос 11

При проведении рентгенографии органов грудной клетки в данной ситуации характерно

1. выявление пневмомедиастинума
2. выявление инфильтративных теней с эмфизематозными изменениями, ателектазами
3. **усиление легочного сосудистого рисунка, паттерн «солнечные лучи» – белые линии, исходящие из корня легкого (так называемый перихилярный рисунок)**
4. выявление рентгенологических признаков транслокации органов брюшной полости в грудную

Правильный ответ:
3 - усиление легочного сосудистого рисунка, паттерн «солнечные лучи» – белые линии, исходящие из корня легкого (так называемый перихилярный рисунок)

ОБОСНОВАНИЕ

рентгенологическими признаками ТТН являются:
увеличенный или нормальный объем грудной клетки;
гипераэрация легких, плоская диафрагма;
расширение корней легких;
диффузное снижение прозрачности легочной ткани. Изменения могут быть асимметричными, с преимущественным поражением правого легкого;
усиление легочного сосудистого рисунка, паттерн «солнечные лучи» – белые линии, исходящие из корня легкого (так называемый перихилярный рисунок);
подчеркнутость междолевых щелей;
умеренно выраженная кардиомегалия.

Клинические рекомендации Минздрава России. Транзиторное тахипноэ новорожденного, 2025 г. (1)

Вопрос 12

О необходимости эскалации респираторной терапии свидетельствует

1. сохранение выраженности дыхательных нарушений до 2 баллов по шкале Сильверман
2. нарастание выраженности дыхательных нарушений до 2 баллов по шкале Сильверман
3. **нарастание выраженности дыхательных нарушений ≥ 3 баллов по шкале Сильверман**
4. оценка по шкале Сильвермана-Андерсен <3 баллов

Правильный ответ:
3 - нарастание выраженности дыхательных нарушений ≥ 3 баллов по шкале Сильверман

ОБОСНОВАНИЕ

О необходимости эскалации респираторной терапии свидетельствует нарастание выраженности дыхательных нарушений ≥ 3 баллов и ЧД в динамике.

Клинические рекомендации Минздрава России. Транзиторное тахипноэ новорожденного, 2025 г. (1)